

## Kolikcases

**Jon Vedding Nielsen**

Dyrlæge

Ansager Dyrehospital ApS, Gartnerhaven 5, 6823 Ansager, [www.ansagerdyrehospital.dk](http://www.ansagerdyrehospital.dk)



## Case 1

### Anamnese

Dansk Varmblod, 8 års hoppe, dressurafstamning, årets bedste dressurbetonede hoppe

Sidst observeret normal kl. 16.00 men symptomer begyndte kort tid efter den kom på stald

Har termin, yveret er vokset men er nu faldet tilbage

Henvisende dyrlæge har ikke specifikke fund udover, at cervix ikke er blokket op, og at hesten har smerter

Refraktær overfor smertestillende

**Henvising?**

Ansager Dyrehospital ApS, Gartnerhaven 5, 6823 Ansager, [www.ansagerdyrehospital.dk](http://www.ansagerdyrehospital.dk)



## Case 1

### Kliniske fund

Almenstatus: Mild kolik

Temperatur: Normal

Puls 60, slimhinder lyserøde og normalt fugtige, kapillærfyldning 3-4 sek.

Sveder

Normal hudtemperatur

Auskultation: Ingen peristaltik, ingen steelband

Rektalundersøgelse: Stort foster placeret med lemmer op mod cervix obs. udspilet tyndtarm

Vagina: Begyndende opblokning af cervix

Ventrikelskyl: Negativ

**Medicinsk/kirurgisk?  
Behandling?**

Ansager Dyrehospital ApS, Gartnerhaven 5, 6823 Ansager, [www.ansagerdyrehospital.dk](http://www.ansagerdyrehospital.dk)



## Case 1

### Behandling

Induceret foling - 2 ml oxytocin

Normalt hingsteføl frisk og hurtigt på benene

10 l Ringerklorid

**Men...**

Stadig kolikuro – obs. postpartum kolikuro (uterus – oxytocin)

Fornyset klinisk undersøgelse

Ansager Dyrehospital ApS, Gartnerhaven 5, 6823 Ansager, [www.ansagerdyrehospital.dk](http://www.ansagerdyrehospital.dk)



## Case 1

### Kliniske fund fortsat

Almenstatus: Moderat kolik

Temperatur: Normal

Puls 60, slimhinder lyserøde og normalt fugtige, kapillærfyldning 3-4 sek.

Sveder

Normal hudtemperatur

Auskultation: Ingen peristaltik, ingen steelband

Rektalundersøgelse: Udspilede tyndtarme (cykelslanger)

Ventrikelskyl: Negativ

**Medicinsk/kirurgisk?  
Behandling?**

Ansager Dyrehospital ApS, Gartnerhaven 5, 6823 Ansager, [www.ansagerdyrehospital.dk](http://www.ansagerdyrehospital.dk)



## Case 1

### Kirurgisk behandling

Laparotomi: Meckels bånd på ileum/jejunum med strangulation af jejunum

Resektion af båndet samt 2 m jejunum

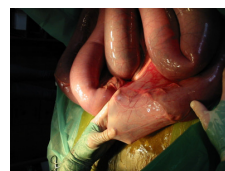End to end anastomose

Efterfølgende NSAID, antibiotose

Men postoperativ ileus

Aflivning

Obduktion – pæn anastomose, ingen cirkulationsforstyrrelse, men dilaterede tyndtarme



Ansager Dyrehospital ApS, Gartnerhaven 5, 6823 Ansager, [www.ansagerdyrehospital.dk](http://www.ansagerdyrehospital.dk)



## Case 2

### Anamnese

Dansk Varmblod, 7 års vallak, dressurafstamning  
 Kolikuro, da den kommer ind fra mark  
 Henvisende dyrlæge oplyser:  
 Puls 40, lyserøde normal fugtige slimhinder, kapillærfyldning < 3 sek.  
 Peristaltik men nedsat. Ingen steelband.  
 Rektalt: Nyremiltbånds hernia  
 Behandling 5 l olie, 30 ml Buscopan  
 Bonusinformation 45 min. transporttid for henvisende dyrlæge

Henvisning?



Ansager Dyrehospital ApS, Gartnerhaven 5, 6823 Ansager, www.ansagerdyrehospital.dk

## Case 2

### Kliniske fund

Almenstatus: Mild kolik  
 Temperatur: Normal  
 Puls 44, slimhinder lyserøde og normalt fugtige, kapillærfyldning < 3 sek.  
 Sveder ikke  
 Normal hudtemperatur  
 Auskultation: Peristaltik men nedsat, ingen steelband  
 Rektalundersøgelse: Colon ascendens sinistra placeret lateralt for milt, fast forstoppelse axialt for milt, let gasudspiling af cecum  
 Ventrikelskyl: Negativ

Medicinsk/kirurgisk?  
 Behandling?



Ansager Dyrehospital ApS, Gartnerhaven 5, 6823 Ansager, www.ansagerdyrehospital.dk

## Case 2

### Behandling

30 l kaliumglucose væske + 1 l Calciumborogluconat  
 30 ml Buscopan  
 sultes

#### Dagen efter...

Rolig, kommer af med gødning  
 Rektalt intet abnormt  
 Påbegynder hodiæt og hjemsendt dagen efter



Ansager Dyrehospital ApS, Gartnerhaven 5, 6823 Ansager, www.ansagerdyrehospital.dk

## Case 3

### Anamnese

Traver, 2 års hoppe  
 Feber for 2 dage siden, kolik siden igår  
 Rektal: Obs. blindtarmsforstoppelse, udspilede tyndtarme  
 Behandlet med 2 l olie, streptocillin, 5 l vand, novalgin

Henvisning?



Ansager Dyrehospital ApS, Gartnerhaven 5, 6823 Ansager, www.ansagerdyrehospital.dk

## Case 3

### Kliniske fund

Almenstatus: Rolig  
 Temperatur: 37,5  
 Puls 52, slimhinder lyserøde og normalt fugtige, kapillærfyldning < 3 sek.  
 Sveder  
 Normal hudtemperatur  
 Auskultation: Ingen peristaltik alle 4 kvadranter, steelband øverste højre  
 Rektalundersøgelse: Udspilede tyndtarme  
 Ventrikelskyl: Spontan positiv refluks

Medicinsk/kirurgisk?  
 Behandling?



Ansager Dyrehospital ApS, Gartnerhaven 5, 6823 Ansager, www.ansagerdyrehospital.dk

## Case 3

### Kirurgisk behandling

Laparotomi: Svært fortykket og udspilet  
 ileum, stenose af ileocecalklap  
 Resektion af 1 m ileum  
 Ileocecal anastomose

Svær infestation af bændelorm

Efterfølgende NSAID, antibiotose



Ansager Dyrehospital ApS, Gartnerhaven 5, 6823 Ansager, www.ansagerdyrehospital.dk

## Case 4

### Anamnese

Dansk Varmblod, 3 års hoppe, tabt sig over noget tid  
 Kolik i 2 dage med samme fund  
 Puls 40, normale lyserøde og fugtige slimhinder, kap. fyld <3 sek.  
 Rektal: Stortarmsforstoppelse  
 Recidiverende kolik  
 Behandlet med olie, buscopan, metacam  
 Kommer gødning men stadig ondt

Henvisning?



Ansager Dyrehospital ApS, Gartnerhaven 5, 6823 Ansager, www.ansagerdyrehospital.dk

## Case 4

### Kliniske fund

Almenstatus: Mild kolik  
 Temperatur: Normal  
 Puls 44, slimhinder lyserøde og normalt fugtige, kapillærfyldning <3 sek.  
 Sveder ikke  
 Normal hudtemperatur  
 Auskultation: Ingen peristaltik venstre side, nedsat i højre side, ingen steelband  
 Rektalundersøgelse: Dejagtig udfyldning til venstre for bækkenet – forstoppelse i flexura pelvina. Olie i gødning.  
 Ventrikelskyl: Negativ

Medicinsk/kirurgisk?  
 Behandling?



Ansager Dyrehospital ApS, Gartnerhaven 5, 6823 Ansager, www.ansagerdyrehospital.dk

## Case 4

### Behandling

40 l Kaliumglucose + Calciumborogluconat langsom IV, 30 ml  
 Buscopan efter behov, peroral  $MgSO_4$  + 8 l vand

Sultes

Næste to dage stadig forstoppelse og fortsat peroral vand, IV 10 l og yderligere peroral  $MgSO_4$

På 3. dagen rektalt intet abnormt og herefter hødiæt og hjemsendt



Ansager Dyrehospital ApS, Gartnerhaven 5, 6823 Ansager, www.ansagerdyrehospital.dk

## Case 5

### Anamnese

Pinto, 20 års vallak  
 Har ofte haft kolik, hvor det nogle gange er gået væk af sig selv og andre gange skulle behandles flere gange før effekt, i år har den haft kolik 3 gange og meget voldsomt – obs. lav smertetærskel  
 Hoppen til hesten døde sfa. tarmslyng med en masse svulster  
 Sidst observeret normal kl. dagen før  
 Henvisende dyrlæge har ikke specifikke fund men svær refraktær kolik  
 Behandlet med smertestillende

Henvisning?



Ansager Dyrehospital ApS, Gartnerhaven 5, 6823 Ansager, www.ansagerdyrehospital.dk

## Case 5

### Kliniske fund

Almenstatus: Svær kolik refraktær overfor Buscopan og Torbugesic  
 Temperatur: Normal  
 Puls 60, slimhinder lyserøde og normalt fugtige, kapillærfyldning <3 sek.  
 Sveder  
 Normal hudtemperatur  
 Auskultation: Ingen peristaltik, ingen steelband  
 Rektalundersøgelse: Tom, sparsom tør gødning  
 Ventrikelskyl: Negativ

Medicinsk/kirurgisk?  
 Behandling?



Ansager Dyrehospital ApS, Gartnerhaven 5, 6823 Ansager, www.ansagerdyrehospital.dk

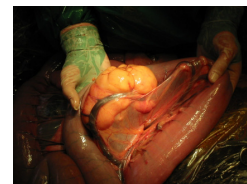
## Case 5

### Kirurgisk behandling

Laparotomi: Lipomer ikke pendulerende men infiltrativ, dilatation af tyndtarme drejning om krosakse/lipom uden kredsløbsforandringer

Resektion af 15 cm jejunum  
 End to end anastomose

Efterfølgende NSAID, antibiose



Ansager Dyrehospital ApS, Gartnerhaven 5, 6823 Ansager, www.ansagerdyrehospital.dk

## Case 6

### Anamnese

Traver, 2 års hingst  
Kolik siden i morges  
Refraktær overfor smertestillende  
Henvisende dyrlæge har ingen specifikke fund

Henvisning?



Ansager Dyrehospital ApS, Gartnerhaven 5, 6823 Ansager, [www.ansagerdyrehospital.dk](http://www.ansagerdyrehospital.dk)

## Case 6

### Kliniske fund

Almenstatus: Mild til moderat kolik  
Temperatur: Normal  
Puls 60, slimhinder lyserøde og normalt fugtige, kapillærfyldning <3 sek.  
Sveder  
Normal hudtemperatur  
Auskultation: Ingen peristaltik, ingen steelband  
Rektalundersøgelse: Udspilede tyndtarme, cykelslanger  
Ventrikelskyl: Positiv

Medicinsk/kirurgisk?

Behandling?



Ansager Dyrehospital ApS, Gartnerhaven 5, 6823 Ansager, [www.ansagerdyrehospital.dk](http://www.ansagerdyrehospital.dk)

## Case 6

### Anbefalet kirurgisk behandling

Ejer afstod og ønskede fortsat medicinsk behandling så længe muligt

### Medicinsk behandling:

Gentagen ventrikelskyl indtil negativ  
Metacam, Buscopan  
30 l Ringerklorid + kalciumborogluconat

Dagen efter negativ ventrikelskyl og rektalt intet abnormt.



Ansager Dyrehospital ApS, Gartnerhaven 5, 6823 Ansager, [www.ansagerdyrehospital.dk](http://www.ansagerdyrehospital.dk)